Beitrag

zur

Casuistik der Cystenbildung

in der Leber.

(Mit einer Tafel.)

Inaugural-Dissertation

zur

Erlangung der Doktorwürde

in der

gesamten Medizin

verfasst und einer

Hohen medizinischen Fakultät

der

Kgl. Bayer. Ludwig-Maximilians-Universität zu München

vorgelegt von

Kakuo Sato,

aus Japan.

München 1905.

Kgl. Hofbuchdruckerei Kastner & Callwey.

Digitized by the Internet Archive
in 2026

https://archive.org/details/IA41549027_0203

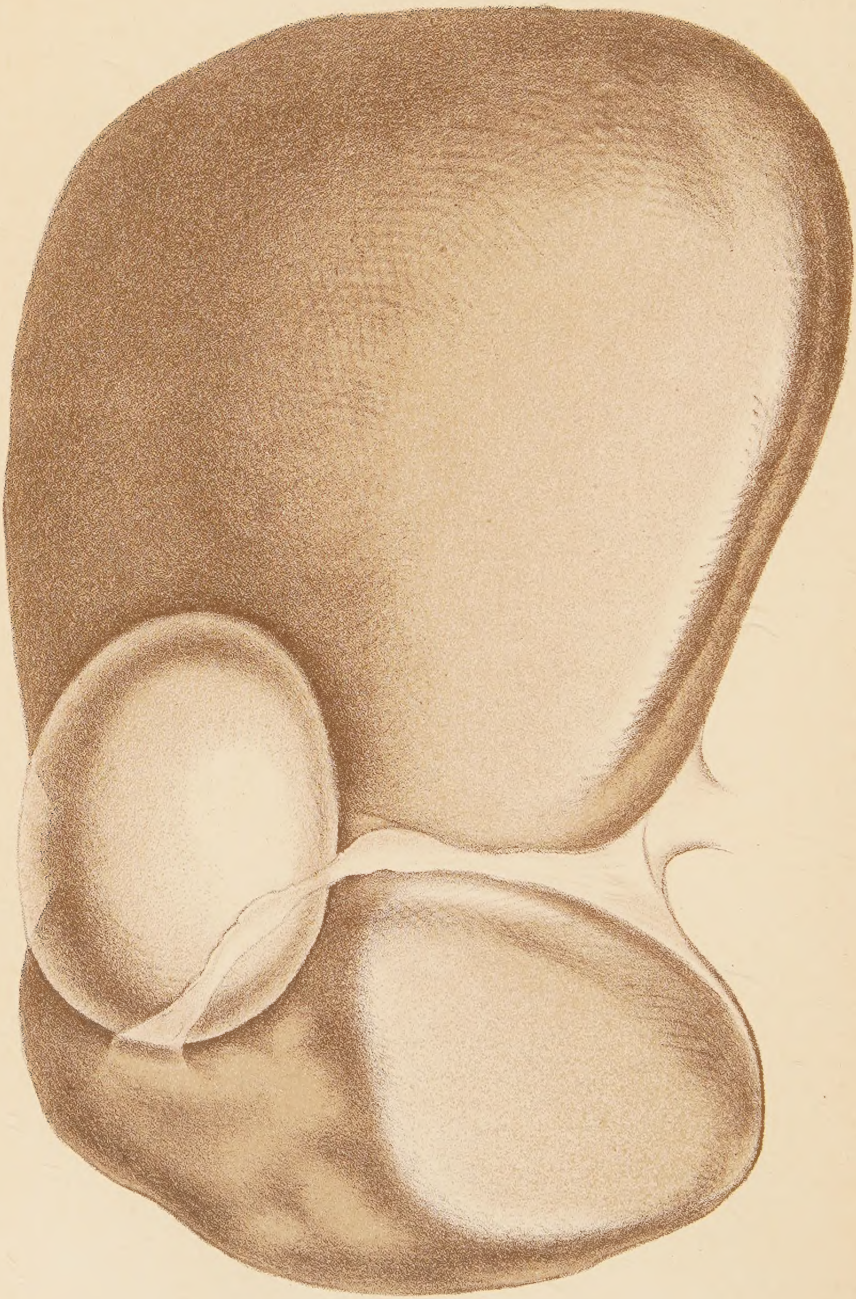

C. Krapf gez. u. lith.

Beitrag

zur

Casuistik der Cystenbildung

in der Leber.

(Mit einer Tafel.)

Inaugural-Dissertation

zur

Erlangung der Doktorwürde

in der

gesamten Medizin

verfasst und einer

Hohen medizinischen Fakultät

der

Kgl. Bayer. Ludwig-Maximilians-Universität zu München

vorgelegt von

Kakuo Sato,

aus Japan.

München 1905.

Kgl. Hofbuchdruckerei Kastner & Callwey.

Gedruckt mit Genehmigung der medizinischen Fakultät der Universität in München.

Referent:

Herr Obermedizinalrat Prof. Dr. v. Bollinger.

Cystenbildungen in der Leber sind häufig beschrieben worden; trotzdem ist vielfach die Frage noch offen, ob es sich bei diesen cystischen Gebilden um einfache Retentionscysten oder geschwulstmässige Neubildungen handelt. Deshalb schien es mir nicht ganz nutzlos, einen im hiesigen pathologischen Institut beobachteten Fall multipler Lebercysten, von denen eine eine beträchtliche Grösse erreichte, zu beschreiben.

Bevor ich zur Beschreibung und Besprechung des Präparates übergehe, möchte ich eine kleine Uebersicht über die bisher in der Literatur niedergelegten Beschreibungen der Lebercysten geben.

Cystenbildung in der Leber wird sehr häufig durch tierische Parasiten veranlasst, besonders oft durch Ecchinococcus. Solche Cysten kommen vor entweder als multiple oder als solitäre; als besondere Form der Cystenbildung können auch die Geschwulstbildungen bei Ecchinococcus multilocularis der Leber aufgefasst werden. Die Cystenkapsel wird umgeben von einem reaktiv neugebildeten Bindegewebe, sie selbst besteht aus den charakteristischen Chitinmembranen, Epithelbelag fehlt. Der Cysteninhalt ist meist klar und enthält manchmal die charakteristischen Haken.

Aeusserst selten wurden cystische Erweiterungen der Blutgefässe und Lymphgefässe in der Leber beobachtet (Hammann, Thomas), selten enthalten sie eine ganz klare Flüssigkeit.

Ausser den oben beschriebenen zwei Arten von Cysten, die einer Epithelauskleidung entbehren, kommen in der Leber noch Cystenbildungen vor, die wir als echte Lebercysten von den obigen unterscheiden müssen; mit ihnen wollen wir uns näher beschäftigen.

Die Lebercysten kommen nicht allzu häufig vor (Frerichs, Rokitansky, Birsch-Hirschfeld); ihre Grösse kann von Stecknadelkopfgrösse bis der einer Faust oder noch darüber reichen.

Unter dem Namen „echte Lebercysten" werden mehrere genetisch wahrscheinlich verschiedene Bildungen zusammengefasst; so sind der Genese nach die Flimmerepithelcysten wahrscheinlich von den anderen Lebercysten zu unterscheiden; schon der Klarheit der Beschreibung wegen möchte ich die Cysten von vornherein in zwei Hauptgruppen einteilen:

A. Cysten mit Flimmerepithel,

B. Cysten ohne Flimmerepithel.

A.

Die Lebercysten mit Flimmerepithel treten, soviel ich aus der Literatur ersehe, immer solitär auf; sie sitzen auf der Vorderfläche

besonders des rechten Leberlappens, dicht unter der Serosa in der Nähe des Ligamentum suspensorium. Die Grösse schwankt zwischen der einer Bohne bis zu der einer Wallnuss. Der Inhalt ist meistens farblos, klar oder nur schwach getrübt; selten hat er eine gelbliche oder gelbgrünliche Farbe und enthält viel Eiweiss und Schleim. Unter dem Mikroskop findet man im Inhalt feinkörnige Detritusmasse, hyaline Schollen, Fetttröpfchen, Körnchenzellen oder kubische Zellen mit Cilien.

Was die Entstehung der Flimmerepithelcysten anbetrifft, so sind bis jetzt drei Ansichten aufgestellt worden.

Friedreich dachte sich, dass „die beschriebene Cyste mit grösster Wahrscheinlichkeit aus partieller Ausdehnung und Abschnürung eines Gallengefässes hervorgegangen sei; wofür wenigstens die Uebereinstimmung der Cystenwand in ihrer Textur mit dem Gewebe einer Schleimhaut, sowie auch der Umstand zu sprechen schien, dass ein Pfortaderästchen genau an der Wand der Cyste vorüberführte".

Er wirft noch die Frage auf, ob die Cyste als eine congenitale aufgefasst werden müsse, oder ob sie sich erst später in irgend einem Zeitraum des extrauterinen Lebens durch eine lokal wirkende Ursache ausbildete. Er neigt sich mehr zu der ersteren Möglichkeit und betrachtet die Bildung als eine aus dem fötalen Leben stammende Affektion. In dieser Ansicht wurde er bestärkt durch einige Beobachtungen, die er bei einem $3^1/_2$ monatlichen Rindsembryo sowohl, als auch bei einem 3—4 monatlichen menschlichen Fötus ge-

macht hatte, bei denen er in der Gallenblase und in den grossen Gallengängen Flimmerepithel fand, und andererseits durch die Tatsache, dass bei einigen niederen Tieren die Flimmerepithel in den Gallengängen während des ganzen Lebens bestehen.

v. Recklinghausen war der Ansicht, dass die Cyste durch Dilatation aus aberrierten Gallengängen, in die kleine Schleimdrüsen münden und ihr Sekret dahin abgeben, entstände. Existieren mehrere kleine Cysten nebeneinander, so können sie sich zu einer grossen Cyste vereinigen; durch den dauernden Druck des Inhaltes auf die Cystenwand komme es hiebei zur Abplattung des ursprünglich hohen Flimmerepithels, ja sogar zum vollständigen Schwund desselben, so dass in grossen Teilen der Wand das flimmernde Epithel verschwunden sein kann.

Zahn nahm an, dass die Flimmerepithelcysten „Abkömlinge eines bis jetzt allerdings noch nicht nachgewiesenen, während des Embryonallebens hier vorhandenen, unter gewöhnlichen Verhältnissen aber späterhin vollständig verschwindenden Organs sind. Bestärkt wurde er noch in dieser Auffassung über die Entstehungsweise dieser Cysten durch die Tatsache, dass dieselben ihren Sitz zwischen dem Peritoneum und der Membrana propria der Leber haben, mit dieser also nicht in direkter Verbindung stehen und sich dem Lebergewebe gegenüber nicht anders verhalten als wie jede andere hier befindliche Geschwulst, indem sie höchstens eine Abplattung

und Atrophie der zunächstliegenden Leberzellen bewirken."

Der Bau der Flimmerepithelcysten ist in allen Fällen sehr ähnlich, wie man sich aus dem nachstehend angeführten überzeugen kann.

Den ersten Fall teilte Friedreich im Jahre 1856 mit; bis dahin waren solche Fälle wohl unbekannt. Es handelte sich um eine atrophische Pigmentleber eines 28 jährigen Mannes. Die Wand der Cyste bestand aus einem dichten, derben Bindegewebe, in welchem neben zahlreichen elastischen Fasern viele Blutgefässe, sowie eine feines, zartes, leicht variköses Röhrennetz, nach dem Verfasser offenbar Lymphgefässe, zu sehen war. Die innere Wand der Cyste war mit einem Epithel bekleidet, das vielfach Flimmern trug.

Eine weitere Flimmerepithelcyste wurde von Eberth bei einer 30 jährigen Person in der Leber konstatiert. Diese Cyste erschien nach der Eröffnung als eine mehrkammerige, vielfach ausgebuchtete Höhle mit feinen Ausläufern. Der mikroskopische Befund war ähnlich dem des vorigen, nur fehlte das Röhrennetz in der Cystenwand.

Der dritte Fall wurde von v. Recklinghausen beobachtet. Die bindegewebige Cystenwand trug, wie in den vorigen Fällen, zwei Epithellagen: eine äussere platte und eine innere cylindrische flimmernder Epithelien. In der äusseren bindegewebigen Lamelle bemerkte man eine Ramifikation von Kanälchen, welche in Kolben von unbeträchtlicher Dicke endigten. v. Reck-

linghausen sah dieses Kanalnetz für Vasa aberrantia der Gallengänge an, während Friedreich sie für Lymphgefässe hielt. Diese Endkolben fanden sich manchmal abgeschnürt und bildeten dann kleine Cystchen mit flachem Epithel. Daneben fanden sich tubulöse Drüsen in der bindegewebigen Wand mit einschichtigem, zum Teil flimmerndem Epithel und deren Ausführungsgänge, die v. Recklinghausen für Schleimdrüsen hielt, die wie manche Autoren (Theile, Kölliker) mitteilen, auch noch an den kleineren Gallengängen innerhalb der Leber vorkommen können.

Von Zahn werden 11 Fälle von Lebercysten mit Flimmerepithel mitgeteilt. Diese Fälle wurden bei der Autopsie bei 38—73 jährigen Personen zufällig gefunden. Die Wandungen der Cysten hatten im allgemeinen immer den gleichen Bau; derselbe unterschied sich nicht oder nur unwesentlich von dem der oben beschriebenen 3 Fälle. Drüsenartige kleine Hohlräume fand Zahn auch, wie v. Recklinghausen, aber nicht eine Verbindung zwischen ihnen und den Cysten. Ferner konstatierte Zahn, dass die Membrana propria der Leber unterhalb der Cyste, dem ausgebuchteten Lebergewebe folgend, nach innen umbog, während das Peritoneum über die Cystenoberfläche hinweg weiter verlief.

B.

Lebercysten ohne Flimmerepithel kommen im Organe meistens multipel vor, im Gegensatz zu den meist solitären Flimmerepithel-

cysten. Ihr Sitz ist nicht nur auf der Oberfläche unter der Serosa, sondern auch im Innern der Leber. Diese Cysten sind ebenso wie die Flimmerepithelcysten häufig bei der Autopsie mit cystischen Veränderungen der Nieren kombiniert gefunden worden, ohne dass die Diagnose in Vivo gestellt worden wäre, ja sogar oft ohne dass man an eine Abnormität der Leber gedacht hätte. Doch findet man in der Literatur viele Fälle, die diagnostiziert und operiert wurden mit mehr oder weniger gutem Erfolge.

Hinsichtlich der Bildung der Cysten war früher angenommen worden, dass sie durch Retention in entzündlich abgeschnürten Gallengangspartien entständen; aber in neuerer Zeit ist man geneigt, die Cysten auf echte Neubildung zurückzuführen, ja sogar einige Autoren wollen unter dem Namen Cystadenom alle echten sogenannten Lebercysten zusammenfassen.

Die Retentionstheorie vertreten Virchow und Rindfleisch.

Bei Virchow finden wir folgendes: „Ganz ähnliche Vorgänge wie an der Gallenblase finden sich auch an den Ductus biliferi, wo eine cystoide Degeneration vorkommt, welche den genauen Eindruck einer unabhängigen Cystenbildung hervorbringt. Auch diese Säcke entstehen, wie die Gallencysten, in der grossen Mehrzahl der Fälle nahe der Oberfläche des Organs in den mehr peripherischen Gängen. Mit dieser Lage hängt es wohl zusammen, dass die Zufuhr von neuer Galle so häufig aufhört, in dem derjenige Abschnitt der Leber, welcher in den betreffenden Gallen-

gang seine Galle liefern sollte, durch den Druck des Sackes atrophisch wird. Erreicht nämlich die Ektasie eine gewisse Grösse, so atrophiert jedesmal das umliegende Parenchym; die Cyste liegt dann an einer prominenten Stelle unmittelbar unter der Leberkapsel, und es ist kein Parenchym mehr zwischen Cyste und Albuginea, welches in den Sack hinein secernieren könnte."

Ueber den Cysteninhalt schreibt Virchow so: Die Cysten enthalten „in der Regel nur eine einfache Flüssigkeit, welche bei jüngerer Bildung eine bräunliche oder schmutzig grünliche Färbung zeigt, bei älteren ganz klar und wasserhell ist. Besonders charakteristisch sind solche Cysten, in welchen ein Niederschlag der Gallenbestandteile, eine Concretions- und Steinbildung stattgefunden hat, weil bei ihnen die Frage über die Ableitung der Cyste aus abgeschnürten, erweiterten Teilen der Gallengänge am wenigsten zweifelhaft sein kann. Manchmal erhält sich nach der Resorption oder Sedimentierung der Gallenanteile die natürliche Absonderung der Schleimhaut längere Zeit, und man findet die Cysten bald mit einer mehr schleimigen, bald mit einer gallertigen, colloiden Masse erfüllt. Diese Formen gleichen, zumal wenn sie klein sind, in hohem Masse den Säcken abgestorbener und verglaster Echinococcen, aber vergeblich sucht man in ihnen Haken, Kalkkörper oder geschichtete Häute, wie in alten Ecchinococcussäcken. Es ist nur eine amorphe, höchstens mit epithelialen Elementen von der Wand untermischte Gallerte vorhanden."

Rindfleisch schreibt in seinem Lehrbuch der pathologischen Gewebelehre folgendes über Cysten: „Wenn man von Ecchinococcusblasen und accidentellen Cysten (erweichten Krebsknoten, Abscessen etc.) absieht, so bleibt nur eine kleine Gruppe von Lebercysten übrig, welche sämmtlich als Retentionscysten der Gallenwege anzusehen sind. Dieselben werden dann und wann einzeln und von bedeutender Grösse angetroffen, viel seltener ist der Befund zahlreicher Cysten, welche in der Grösse von kaum sichtbarem bis zu dem ansehnlichen Umfang eines Taubeneies variieren. Wie mehrere Autoren (Rokytansky, Förster), so fand auch ich diese multiple Cystenbildung der Leber neben hochgradiger cystoider Entartung bei der Niere. Die Leber war nämlich in ihrem vorderen Teile sehr cystenreich, der freie Rand des linken Lappens war ganz von mittelgrossen Blasen eingenommen, während nach innen und hinten die Blasen mehr vereinzelt, aber desto grösser waren. Hier bot sich die beste Gelegenheit, der Entwicklung der Cysten nachzugehen.“ „. . . Inmitten gewisser, gut hirsekorngrosser, weisser Bindegewebsknötchen, welche in den feineren Portalkanälen eingebettet sind, bemerkt man schon mit blossem Auge eine punktförmige Oeffnung, welche sich bei genauer Untersuchung als das erweiterte Lumen eines interlobulären Gallenganges ausweist. Diese Erweiterung, deren aus niedrigen Cylinderzellen gebildetes Epithelium sich kontinuierlich in das Epithelium des abführenden Gallenganges fortsetzt, hat bei den kleinsten Geschwülsten eine

einfache ellipsoide Gestalt, bei grösseren ist sie in verschiedenen Richtungen ausgebaucht, ja nicht selten mit zahlreichen schlauchförmigen Bildungen besetzt, welche bis in das benachbarte Parenchym hereinragen."

Also hat Rindfleisch auch schlauchförmige Bildungen beobachtet, welche zur Entstehung der neueren Theorien Anlass gegeben haben.

Dennoch konnte er aus diesen Geschwulstanfängen die grosse Cyste sich entwickeln sehen. „Der Uebergang geschieht durch Depression, wohl Durchlöcherung jener Falten, welche sich zwischen die einzelnen wandständigen Divertikel des centralen Hohlraumes einschieben, und dadurch dem Ganzen ein fächeriges Ansehen geben. Sind diese Falten geschwunden, so füllt sich der Hohlraum mit einem wasserklaren, dünnflüssigen Sekret mehr und mehr an, wir haben von jetzt ab nur noch einfache Retentionscysten mit glatten Wandungen vor uns."

Wodurch es aber zum Schwund der Zwischenwände kommt, oder woher das Sekret geliefert wird, hat er nicht klar gemacht.

Diese Theorie unterstützt der Fall von Lomer. Er fand bei einem macerierten syphilitischen unausgetragenen Kinde eine Obliteration des rechten Ductus hepaticus; dadurch entstand die Erweiterung der Gallengänge und die Cystenbildung im ganzen Bereich des rechten Leberlappens. Dabei fand man auch cirrhotische Prozesse. Der linke Leberlappen war normal.

Durch diese Theorie lassen sich aber nicht alle Lebercystenbildungen erklären, da die Tatsache dagegen spricht, dass Missbildungen, Atresien, Stenosen der ableitenden Gallenwege bei der Cystenleber nur ganz ausnahmsweise beobachtet wurden und dass die Cystenbildungen gerade sehr selten vorkommen bei der Cirrhose, wo eine Abschnürung der kleinen Gallengänge doch ganz gewöhnlich ist. Ebenso wenig kann man auch annehmen, dass ein gewisser Zusammenhang zwischen der Entstehung der Cysten und der Cirrhose besteht, wie früher Courbis und Sabourin glaubten. So nehmen jetzt auch die meisten Autoren an, dass die Lebercysten im allgemeinen in der normalen, nicht cirrhotischen Leber zu finden sind.

So finden wir bei Ziegler und Borst, dass die Cysten ihren Ausgangspunkt nicht in den krankhaft obliterierten Gallengängen nehmen, sondern auf nicht functionierende, bei der Entwicklung der Leber abgeschnürte, nicht aufgebrauchte Gallengänge (Vasa aberrantia) zurückzuführen sind.

Borst denkt sich die Vorgänge folgendermassen: „Auch für die Entstehung der Cystenleber ist eine Störung im Bindegewebe-Epithelgleichgewicht bei der Entwicklung dieses Organs anzunehmen. Hier sind bei dem Mangel eines einheitlichen Zusammenwirkens von Epithel- und Bindegewebe jene Reihe von Vorgängen sozusagen leicht aus dem physiologischen Geleise gebracht, die nach der Bildung des dichten, anastomosierenden Netzwerkes solider Leberzellen-

cylinder aus den sich fortgesetzt verzweigenden und sprossenden primären Leberschläuchen zu jener Reduktion der ersten Anlage des Organs führen, bei welcher einesteils eine grosse Reihe von Anastomosen verschwindet, andernteils aus einem beträchtlichen Teil der soliden Lebercylinder Gallengänge sich herausdifferenzieren. Zugleich mit diesen Reduktions- und Differenzierungsvorgängen bildet sich durch Beteiligung der Bindesubstanz die Läppchenstruktur aus. Wir haben also auch bei der Leber eine Epoche in der Entwicklung, innerhalb welcher ein genaues Zusammenarbeiten des spezifischen und nichtspezifischen Parenchyms zur Erreichung des vorgesteckten physiologischen Endziels unbedingt erforderlich ist. Diese Epoche fällt gerade mit der Ausbildung der Gallengänge und der definitiven Verteilung der Bindesubstanz zusammen."

Andere Autoren lassen die Cysten aus neugebildeten Gallengängen hervorgehen; auch über die Genese dieser neugebildeten Gallengänge herrscht keine einheitliche Ansicht. Die einen behaupten, sie entständen aus den intralobulären Gängen durch Sprossung, die anderen, sie seien ein Produkt der Leberzellbalken selbst.

Dmochowsky und Janowsky stellen folgende Sätze durch den Befund ihres Falles auf: „Zuerst fängt das Epithel der Gallengänge an, sich zu vermehren, und wächst ins Innere des Ganges. Die Gänge erhalten mehrschichtiges Epithel oder geben Ausläufer nach aussen ab. Das sich gleichzeitig vermehrende Bindegewebe umringt eng den soeben gebildeten Aus-

läufer und schneidet ihn vom Gange ab, worauf der Inhalt, der sich nicht aus der Höhlung abscheiden kann, einen Druck auf das umgebende Epithel ausübt, welches zu degenerieren anfängt, und auf diese Weise haben wir die Cyste vor uns."

Im Gegensatz zu Borst führen Dmochowsky und Janowsky demzufolge die Cystenbildung auf die Sprossung der Gallengänge mit sekundärer Abschnürung zurück.

Ueber die Zeit der Cystenentstehung herrscht noch Zweifel, doch nehmen manche Autoren an, dass ihre Anfänge in die Zeiten der fötalen Entwicklung zurückweichen, was man wohl mit Recht annehmen könnte im Hinblick auf die Tatsache, dass man die Cystenbildung schon in der Leber, wie in der Niere des Neugeborenen beobachtet hat. Es ist auch durch sorgfältige klinische Beobachtung erhärtet worden, dass die grossen cystischen Tumoren durch ein äusserst langsames Wachstum sich aus kleinen Anfängen heraus entwickeln.

Was die Entstehung des Cysteninhaltes, welcher dem der Cysten mit Flimmerepithel sehr ähnlich ist, anbetrifft, so nahm Courbis an, dass er im Anfangsstadium der Cystenentwicklung durch die Degeneration der Epithelzellen, jedoch im späteren Stadium durch die Sekretion der Epithelzellen entstände. Kahlden pflichtet im allgemeinen der ersten Anschauung bei.

Ehe wir nun auf die Casuistik der mit einfachem Epithel ausgekleideten Lebercysten eingehen, glauben wir die dabei getroffene Eintei-

lung in zwei Gruppen rechtfertigen zu können; denn die einfachen solitären oder multiplen Lebercysten ohne schlauchförmige Wucherungen ihrer Wand sind nach unserer Ansicht, sowohl was Entstehung, als Aussehen betrifft, von den Cysten, bei welchen noch geschwulstmässige Wucherungen von der Wand in die Umgebung stattfinden, wohl zu unterscheiden; letztere haben wir als Cystadenome zusammengefasst.

I.

Einfache Lebercysten sind bis jetzt wenig beschrieben worden.

Davaine beschrieb einen Fall von multiplen serösen Cysten in der Leber. Das Organ fand sich durchsetzt von zahlreichen hanfkorn- bis haselnussgrossen Cysten. Eine kleine Anzahl derselben war isoliert, die übrigen in perlschnurartigen Reihen oder Trauben vereinigt; auf dem Durchschnitte des Organs war ersichtlich, dass sie sich im Verlaufe der Gallengefässe der Glisson'schen Kapsel entwickelt hatten. Im Innern waren sie von einer glatten, wie serösen und glänzenden Membran ausgekleidet. Die einzelnen Cysten waren meist völlig voneinander getrennt, nur teilweise kommunizierten sie untereinander. Einzelne standen mit Gallengängen in direkter Verbindung, wie sich aufs bestimmteste durch Einführen einer Schweinsborste nachweisen liess.

Caresme fand bei der Autopsie Cysten in Leber, Nieren und Uterus; das Lebergewebe in der Nähe der Cysten war ganz normal (nach Terburgh).

Im Falle von Brigidi und Severi waren in der Leber eine grosse Anzahl kleiner Cysten ohne Veränderung des Lebergewebes gefunden worden (nach Terburgh).

Chontinski berichtete einen Fall von Leber- und Nierencysten bei einer 54 jährigen Frau, und zwar fand man sowohl sehr viel Cysten an der Oberfläche, als auch wenige im Parenchym der Leber, von denen die grössten 3—4 cm gross waren. Die mikroskopische Untersuchung zeigte einen vollkommen normalen Bau der Leber. Dem Autor gelang es, eine Kommunikation der Cyste mit einem noch deutlich erkennbaren Gallengange zu finden. Die grossen Cysten hatten eine mit niederen, die kleinen mit cylindrischem Epithel ausgekleidete bindegewebige Wand.

In der Sammlung des pathologischen Instituts zu Marburg werden zwei Lebercysten in nicht wesentlich verändertem Lebergewebe aufbewahrt, über welche Winckler berichtete.

In dem einen Falle fand sich am unteren Rande der Leber einer 84 jährigen Frau, in der Incisur, gerade an der Insertion des Ligamentum suspensorium eine wallnussgrosse, dünnwandige Cyste; in der Nähe eine zweite.

Bei dem anderen Falle fand sich am oberen Teil des rechten Lappens der Leber eines 70jährigen Mannes eine dünnwandige, bereits entleerte, kindskopfgrosse Cyste unter der Leberkapsel. Die Innenfläche war glatt und von einer Anzahl weisslicher Stränge durchzogen. Die Cyste war von dem Leberparenchym scharf abgetrennt durch

eine dünne Membran. Eine etwa wallnussgrosse und mehrere hanfkorn- bis erbsen-grosse Cysten waren an anderen Stellen vorhanden. Das Parenchym der Lebern zeigte normales Aussehen.

Auch in dem Falle von Hueter handelte es sich um eine einfache Lebercyste bei einem 11 jährigen Kinde, welches unter Diagnose Ascites und wahrscheinlich maligner Nierentumor operiert wurde. Die Cystenwand wurde mit einem Teile der Lebersubstanz bei der Operation entfernt. Die Dicke der Wand betrug 0,5—4 mm. In der Wand waren noch zahlreiche kleine Cysten vorhanden. Unter dem Mikroskop war die Veränderung des Lebergewebes zum Teil im allgemeinen einer interstitiellen fibrösen Hepatitis sehr ähnlich, zum Teil zeigte auch das typische Bild der cyanotischen Atrophie der Leber. Die Wandung der Cysten wurde von den ringförmig die Cysten umgebenden Bindegewebsschichten mit einem mehrfachen Epithelbelag gebildet.

Leppmann berichtete über eine exstirpierte Cyste der Leber bei einem 14 jährigen Mädchen, welches unter der Diagnose cystische Geschwulst der Leber operiert wurde. Bei der Operation fand man eine kindskopfgrosse Cyste, welche keine Verwachsung zeigte, sondern nur mit der unteren Leberfläche zusammenhing. Bei der mikroskopischen Untersuchung der herausgenommenen Cystenwand fand Leppmann meist hohes, stellenweise abgeflachtes, einfaches Cylinderepithel und eine faserige Bindegewebsschicht mit reichlichen Gefässen. Im Bindegewebe fand er viele Hohlräume mit verzweigten gewundenen Kanälchen.

II.

Sehen wir uns jetzt die Fälle der zweiten Gruppe an, d. h. die Fälle, wo neben den Cysten noch adenomatöse Wucherungen nachzuweisen sind.

In dem Falle von Naunyn handelte es sich um ein 62 jähriges Weib, bei dessen Autopsie man an der Leber sowohl an der Oberfläche, wie im Organe selbst zahlreiche kleine Geschwülste fand, aus denen sich bei Druck Flüssigkeit entleerte. Das Bindegewebe um die Tumoren herum erinnerte an embryonales. Die Cystenwand war mit plattem Epithel bekleidet. Hie und da sah man, wie ein Gallengang sich zu solch einer Cyste dilatierte, ausserdem bemerkte man, wie von den Cystenwänden das Epithel wie solide Cylinder sich nach aussen fortsetzte; diese Cylinder veränderten sich später zu hohlen Kanälchen.

Courbis teilte einen Fall von multiplen Leber- und Nierencysten mit. Mikroskopisch fand sich in der Leber leichte interstitielle Entzündung. In dem neugebildeten Bindegewebe befanden sich neben zahlreichen Blutgefässen viele verzweigte neugebildete Gallengänge; einige derselben waren stellenweise verbreitert und bildeten hier einen Haufen von Zellen, von welchen an anderen Stellen die innersten zu einer hellen, fein granulierten Masse zerfallen waren.

Bei der Autopsie einer 67 jährigen Frau fand E. Juhel-Rénoy die Leber in toto vergrössert und durchsetzt von zahlreichen, von den kleinsten bis zu orangegrossen Cysten. Bei der mikro-

skopischen Untersuchung konstatierte er eine Vermehrung des interlobulären Bindegewebes, besonders um die Gallengänge herum, die letzteren gewuchert, an vielen Stellen obstruiert, an anderen dilatiert.

Sigmund bereicherte die Literatur um einen Fall von multiplen Lebercysten. Die cystische Entartung durchsetzte die Leber bis zur Mitte. Die Cysten, welche linsen- bis hühnereigross waren, hatten eine glänzende, glatte, bindegewebige Kapsel. Mikroskopisch fand Siegmund zum Teil noch junges Bindegewebe, welches bald den Grenzen der Lobuli entsprechend, bald diese durchbrechend gewachsen war. Der Uebergang zwischen Leber- und Bindegewebe war selten scharf, meist ein allmählicher. Im Bindegewebe befanden sich neugebildete Gallengänge mit einschichtigem Epithel. Hie und da fanden sich kolbig erweiterte Enden der Cylinder und ausserdem eine Anzahl kleiner Cystchen mit mehr oder weniger verbreiteter Bindegewebswand. An stark cystisch degenerierten Stellen war gar kein Lebergewebe mehr vorhanden.

Sabourin beschrieb zwei Fälle cystoider Veränderung der Leber. In einem dieser Fälle fand er eine cirrhotische Leber, in der an der Oberfläche, wie im Innern sich eine Anzahl Cysten verschiedener Grösse vorfanden. Viele von den kleinen waren multilokulär; in den grossen fand man oft unvollkommene Scheidewände. Im hypertrophierten Bindegewebe begegnete man neugebildeten Gallengängen; bei einigen der-

selben war das Lumen von Epithel erfüllt, bei den anderen war es erweitert.

Eine zweite Beobachtung zeigte in dem cirrhotischen Gewebe viele neue Gänge und Massenumformung einer ganzen Gegend von Leberzellbalken in pseudocanaliculi biliares, oft mit blinden Enden versehen. Ausserdem waren wieder einige Gallengangsangiome (nach Sabourin) vorhanden.

Der folgende Fall wurde von Terburgh publiziert. Die Leber war mit zahlreichen nadelkopf- bis taubeneigrossen Cysten durchsetzt, das Parenchym des rechten Lappens bestand fast ausnahmslos aus Cysten, an den übrigen kamen sie in kleinerer Anzahl vor. Einige von den Cysten waren multilokulär. Das Leberparenchym war nur da gesund, wo keine Cysten vorkamen. Sonst fand man aber starke Cirrhose. An einer Stelle, wo viele Cysten zusammenlagen, war nichts als Bindegewebe mit neugebildetem Gallengangsnetz zu beobachten.

Im zweiten von Terburgh mitgeteilten Falle waren die Cysten bis zur Grösse einer Kirsche auf der Oberfläche und auch im Parenchym der Leber, obgleich hier nicht sehr zahlreich, gefunden worden. Der mikroskopische Befund war ähnlich dem des vorigen. Den einzigen Unterschied stellte ein dichteres Netz erweiterter Gallengänge dar, welches cavernösen Angiomen ähnlich war.

Kahlden teilte zwei Fälle von Lebercysten mit. In dem ersten Falle war die Leber nicht erheblich vergrössert. An der Oberfläche be-

merkte man eine Anzahl Cysten von verschiedener Grösse. Die grösste war so gross wie die Faust eines Mannes. An denjenigen Stellen, die frei von Cysten waren, zeigte sich das Lebergewebe, abgesehen von Erweiterung der Capillaren, normal; nur in der Nähe grösserer Cysten waren die Leberzellen verkleinert. Im Bindegewebe um die grösseren Cysten herum befanden sich noch viele kleine Cysten. Im intraacinösen Gewebe zeigten sich viele Schläuche und neugebildete Gallengänge. Diese erweiterten sich stellenweise und bildeten Hohlräume.

Im zweiten Falle war die nicht vergrösserte Leber mit Cysten bedeckt, welche meistens die Grösse einer Linse bis zu einer Erbse besassen. Auf dem Querschnitt waren nur vereinzelte Cysten bemerkbar. Das Lebergewebe war wenig verändert. Man sah im etwas verbreiterten Bindegewebe um die Pfortaderäste herum epitheliare Bildungen von verschiedenen Formen, soliden Nestern, grösseren Kolben und Schläuchen. In manchem der Gebilde wurde in der Mitte durch Nekrose des Epithels ein Hohlraum sichtbar.

Manski beschrieb einen Fall von Cystadenom der Leber bei einem 23jährigen Mädchen. Der Tumor bestand aus zahlreichen grossen und kleinen Cysten. Der Befund war ganz ähnlich wie bei dem von Kahlden beschriebenen ersten Falle, nur wurden zahlreiche starke, erweiterte Blutgefässe angetroffen.

Dmochowsky und Janowsky berichteten einen seltenen Fall von totaler Entartung der Leber und der Nieren. Die sehr vergrösserte

Leber war mit zahlreichen Cysten von Stecknadelkopf- bis Kindskopfgrösse besetzt, sodass nur hie und da noch Stückchen von Lebergewebe erhalten waren. Das Lebergewebe zeigte starke Cirrhose, Sclerose der Gefässe. Die Forscher fanden an vielen Stellen aus Epithelzellen bestehende Auswüchse und in das umgebende Gewebe hineinwachsendes Bindegewebe vor. An den cystisch degenerierten Stellen fanden sich erweiterte Gallengänge und viele kleine Cysten. An einer Stelle bestand der ganze Bindegewebsherd aus einem dichten Netz von Cysten und erweiterten Gallengängen; zwischen denselben konnten die Forscher keinen Unterschied finden.

Opitz beshrieb ein Cystadenom der Leber, die durch zahlreiche Blasen von Hirsekorn- bis Gänseeigrösse unregelmässig war. Die Innenfläche war glatt, bei den grossen Blasen sah man aber balkenförmige Vorsprünge. Das Epithel war bei den kleinen Cysten mehrfach, bei den grossen einfach und erschien, je grösser die Hohlräume waren, desto abgeplatteter und desto deutlicher entwickelte sich sodann eine bindegewebige Wand.

Borst beschreibt einen Fall von multiplen Leber- und Nierencysten bei einem 20monatlichen Kinde. Die Leber war ein wenig vergrössert und zeigte auf dem Durchschnitt eine starke Hyperplasie des periportalen Bindegewebes im ganzen Organe. Im Bindegewebe fand man viele kleine und grosse Hohlräume. Die mikroskopische Untersuchung ergab den Eindruck, dass ein grosser Teil des Leberparenchyms durch ein kompliziertes System von cylinderepitheltragenden Ka-

nälen ersetzt sei. Diese Kanäle waren an einzelnen Stellen stark bis zu Linsengrösse erweitert. In den Gallengängen fanden sich starke Epithelwucherungen und auch seitliche Sprossungen. Neugebildete Gallengänge fand man sowohl im Bindegewebe, als auch im Parenchym.

Ein anderer Fall bei einem 7 monatlichen Kinde wird auch von Borst in seinem Lehrbuch beschrieben. In diesem Falle war der mikroskopische Befund ganz ähnlich dem des vorigen, nur der Prozess noch jünger. Man sah überall eine verbreitete Entwicklung von periportalen Gallengängen, welche stellenweise sich cystös erweiternd, ein Kanalnetz bilden. An der Wachstumsgrenze der Neubildung drangen junge Gallengänge als ein- oder mehrzellige Sprossen in das Leberparenchym vor. Die Leberzellen gingen dabei zugrunde. An einigen Stellen sah man zwischen den Kanälchen kleine inselartige Restchen von Leberparenchym. Die bindegewebige Proliferation hielt mit der Neubildung der Gallengänge gleichen Schritt. In den verbreiteten Bindegewebszügen fanden sich charakteristische Pigmentflecken von Lebersubstanz. In den neugebildeten Gallengängen hatte der Verfasser keine Galle gefunden.

Menke beobachtete einen Fall von Cystadenomen der Leber. Er fand in der Leber drei oberflächlich in der Nähe des Ligamentum suspensorium gelegene Cysten. Zwei von ihnen waren von der Grösse einer Bohne, während die dritte etwa doppelt so gross war. Auf der Innenwand der Cyste fanden sich viele rundliche, knötchen-

artige oder streifenförmige Erhebungen. Die Cysten waren mit wasserklarer Flüssigkeit gefüllt. Mikroskopisch fand Menke im Lebergewebe um die Cysten herum eine reichliche Sprossung von interlobulären Gallengängen. Die Capsula Glissonii erschien überall stark verdickt. Im Bindegewebe um die Cysten fanden sich viele gelbbraune Pigmentschollen neben einer umschriebenen Anhäufung kleiner Rundzellen. An einer Stelle der Cystenwand fand man reichliche, baumförmig verästelte Sprossungen von zarten Tubuli, welche zuweilen zu einem kleinen Cystchen mit Cylinderepithel sich erweiterten. Dem Forscher gelang es, eine Kommunikation zwischen Cysten und Tubuli zu konstatieren.

Firükowa berichtet zwei Fälle von Lebercysten. In dem ersten Falle zeigte die Leber teils das Bild von Cirrhose, die aber nicht überall den gleichen Charakter trug, teils die Veränderung von Stauungslebern. In dem vermehrten Bindegewebe sah man zahlreiche, mit dem flachen oder kubischen Epithel ausgekleidete Hohlräume von der kleinsten bis zu der mit unbewaffnetem Auge sichtbaren Grösse, deren kleinste von den erweiterten Gallengängen sich nicht unterscheiden liessen.

Im zweiten Fall fand sich das Leberparenchym entweder normal oder zeigte leichte Veränderung der cyanotischen Leber, aber keine starke Cirrhose. Da, wo den Cystenbildung stattfand, war das interacinöse Bindegewebe stark hypertrophiert, in dem man Zellenschläuche und neugebildete Gallengänge, sowie viele Cystchen mit mehr oder minder dicker Bindegewebswand

fand. Die grösste, erbsengrosse, Cyste fand sich unmittelbar unter der Serosa.

Im Falle von Müller handelt es sich um die Leber eines 2jährigen Mädchens, die nur im linken Lappen normal war, während der rechte zu einem die oberen zwei Drittel des Abdomens einnehmenden Tumor sich umgestaltete. Die Oberfläche der Leber und des Tumors war mit zahlreichen miliaren Tuberkeln besät. Beim Durchschneiden des Tumors floss eine klare, gelbliche, etwas schleimige Flüssigkeit heraus. Man sah sofort, dass der Tumor aus den zahlreichen Cysten von 0,5—5 cm Durchmesser entstanden war und den centralen Teil des rechten Leberlappens eingenommen hatte, während an der Peripherie fast überall ein Saum von Lebergewebe vorhanden war.

Mikroskopisch zeigte das leicht erkrankte Lebergewebe Erscheinungen der Stauung. Das Geschwulstgewebe trat im Lebergewebe in Gestalt von kleinen, wesentlich fibrösen Herden auf, welche durch eine oder zwei Leberzellreihen von den nur leicht verdickten Glisson'schen Scheiden getrennt waren. Durch die Vergrösserung dieser Herde wurde das Leberparenchym inselförmig isoliert, atrophisch, sogar zum Schwund gebracht. In solchen Herden sah der Autor zahlreiche neugebildete, stellenweise cystisch erweiterte Gallengänge in zwei Modifikationen; die eine stand den normalen Gallengängen näher, ohne eine besondere bindegewebige Wand zu haben. Die andere dagegen zeichnete sich durch eine sehr dichte, homogene Membran aus.

* * *

Nachdem ich das Wesentlichste, was in der Literatur über Cysten der Leber bis jetzt berichtet worden ist, im Vorhergehenden angeführt habe, komme ich nun zur Beschreibung des von mir selbst mitbeobachteten Falles.

S.-J. Nr. 568 1905 des pathologischen Instituts München: Amtsgerichtsdienerswitwe K., 76 J. alt.

Anatomische Diagnose:

Ringförmiges Carcinom an der Uebergangsstelle von Flexura sigmoidea ins Rectum mit centraler Nekrose und Perforation in den Douglas'schen Raum, konsekutive diffuse eitrige Peritonitis, Lungenemphysem, braune Atrophie des Herzens, — multiple Lebercysten —, Atrophie der beiden Nieren, kleines Fibrom in der rechten Niere, frisch operierte Hernia femoralis.

Aus dem Sektionsbericht entnehme ich die für unseren Fall wichtige Beschreibung.

Die Leber ist im ganzen Durchmesser stark vergrössert, ziemlich schlaff, von brauner Farbe. Ihre Kapsel zeigt frische fibrinöse eitrige Auflagerung., Unter der Kapsel sind viele, mehrfach hanfkorn- bis kirschkerngrosse, grau durchscheinende, mit farbloser Flüssigkeit gefüllte, dünnwandige Cysten zu sehen. Nahe dem scharfen Rande an der Grenze zwischen dem rechten und linken Leberlappen die ganze Dicke des Organs durchsetzend und sich sowohl an der Basis, wie auch an der konvexen Seite halbkugelartig vorwölbend, findet sich eine ungefähr faustgrosse, prall gespannte Cyste, ebenfalls mit dünner Wand

und wasserklarem Inhalt. Das umgebende Lebergewebe zeigt keine besondere Veränderung; hier, wie auch im übrigen Organe, ist die acinöse Zeichnung verwaschen. Der Blutgehalt ist mässig, die Farbe eine braunrote.

Der Inhalt der Cysten war bei der grössten, wie kleinsten ganz klar, wasserdünn und veränderte sich beim Kochen gar nicht; bei Zusatz von 3%iger Essigsäure trat bleibende, sehr schwache Trübung ein. Mikroskopisch waren keine Formelemente zu finden.

Die mikroskopische Untersuchung der Schnittpräparate zeigte, dass die Wand der kleinen Cysten überall von einem niedrigen, einreihigen, kubischen Epithel ausgekleidet war. Flimmerhaare konnte ich nirgends nachweisen. Das Epithel sass einer zellarmen, bindegewebigen, dünnen Schicht auf, die die Cyste gegen das umgebende Lebergewebe abgrenzte. Den Inhalt der Cysten bildete eine homogene Gerinnungsmasse. Die Wand der grössten Cyste hatte auch denselben Bau. In der Wand der Cysten fanden sich nur wenige grosse und kleine normale Blutgefässe, aber keine Sprossungen von Gängen usw.

Das Lebergewebe um die Cysten verhielt sich ganz normal, nur war das angrenzende Gewebe etwas komprimiert. Die Gallengänge verhielten sich ganz normal, ohne Lumenerweiterung oder Sprossung. Das Bindegewebe der Leber war auch nicht vermehrt.

Es ist nun klar, dass es sich in unserem Falle nicht um ein Cystadenom oder um eine dem ähnliche Bildung handelt, weil Zellensprossungen oder

neugebildete Gallengänge in der Umgebung fehlten. Ebenso wenig ergab sich ein Anhaltspunkt für die Entstehung der Cysten durch Retention, da weder Abschnürung oder Verstopfung der Gallengänge nachzuweisen war.

Mit grösster Wahrscheinlichkeit handelt es sich demnach in unserem Falle um aberrierte Gallengänge, aus denen sich die Geschwulst entwickelte.

Was das Wachstum der Cysten anbetrifft, so muss es ein ganz langsames gewesen sein und hat wahrscheinlich fast gleichen Schritt mit dem Wachstum der Leber gehalten; sonst musste das die Cyste umgebende Gewebe Zeichen von stärkerer Compression zeigen.

Schliesslich will ich noch erwähnen, dass sich in unserem Falle in der Niere nicht eine der gewöhnlich vorkommenden Cysten, sondern ein Fibrom vorgefunden hat.

* * *

Zum Schlusse erfülle ich gerne die angenehme Pflicht, Herrn Obermedizinalrat Dr. von Bollinger für die Ueberlassung der Arbeit, sowie Herrn Dr. Oberndorfer, Assistenten am hiesigen pathologischen Institut, für die liebenswürdige Unterstützung bei der Ausführung derselben meinen herzlichsten Dank auszusprechen.

Literatur-Angabe.

1. Birsch-Hirschfeld: Lehrbuch d. path. Anat.
2. Borst: Festschrift d. phys. med. Gesellsch., Würzburg 1899.
3. Borst: Lehre von den Geschwüsten Bd. II 1902.
4. Chontinski: Ueber Nierencysten. In.-D. Bern 1882.
5. Courbis: Jahresbericht von Virchow-Hirsch 1878 Bd. I S. 239.
6. Davaine: Schmidtsche Jahrbücher Bd. 75 S. 282.
7. Dmochowsky und Janowski: Zieglers Beiträge Bd. 16 S. 102.
8. Eberth: Virchows Archiv Bd. 35 S. 478.
9. E. Juhel-Renoy: Centralblatt d. med. Wissenschaften 1882 S. 398.
10. Firükowa: Ueber Lebercysten. In.-D. Bern 1899.
11. Frerichs: Klinik der Leberkrankheiten Bd. I S. 345, Bd. II S. 216 1861.
12. Friedreich: Virchows Archiv Bd. II S. 466.
13. Hammann: Cystoide Entartung der kleineren hepatischen Aeste der Vena portarum. In.-D. Würzburg 1897.
14. Hippel: Virchows Archiv Bd. 123.
15. Hueter: Ein grosses Cystom der Leber bei einem Kinde. In.-D. Göttingen 1887.
16. Kahlden: Zieglers Beiträge Bd. 13 S. 291.
17. Leppmann: Deutsche Zeitschrift für Chirurgie Bd. 54 S. 446.
18. Lomer: Virchows Archiv Bd. 99.
19. Manski: Ueber Cystadenome der Leber. In.-D. Kiel 1875.
20. Menke: Ueber die serösen Cysten der Leber. In.-D. Würzburg 1901.
21. Müller: Ueber Cystenleber. In.-D. Berlin 1901.
22. Naunyen: Müllers Archiv 1866 S. 710.
23. Opitz: Ein Fall von Leber- und Nierencysten. In.-D. Kiel 1895.
24. Recklinghausen: Virchows Archiv Bd. 84 S. 425.
25. Rindfleisch: Lehrbuch d. path. Gewebelehre.

26. Rokytansky: Lehrbuch d. path. Anat. Bd. III S. 263.
27. Sabourin: Centralblatt d. med. Wissenschaft. 1882. S. 760.
28. Siegmund: Virchows Archiv Bd. 115.
29. Terfurgh: Ueber Leber- und Nierencysten. In.-D. Freiburg 1891.
30. Thomas: Ueber ein Adenoma lymphangiomatodes der Leber. In-D. Würzburg 1872.
31. Virchow: Die krankh. Geschwülste Bd. I S. 356.
32. Winkler: Zur Casuistik der Lebercysten. In.-D. Wiesbaden 1891.
33. Zahn: Virchows Archiv Bd. 143 S. 175.

Lebenslauf.

Ich, Kakuo Sato, wurde geboren am 27. Januar 1879 als Sohn des Gutsbesitzers Magosaburo Sato. Nach Absolvierung des Gymnasiums zu Oita trat ich im Jahre 1896 in die medizinische Akademie zu Nagasaki ein, welche ich im Jahre 1900 absolvierte und den Titel Igakutokugioshi erwarb. Im Juli 1901 wurde mir die Approbation als praktischer Arzt erteilt. Ferner war ich als Einjähriger im Militärdienst, und nach erlangter Approbation erhielt ich 1902 das Patent eines Stabsarztes der kaiserl. japanischen Armee. Vom April 1902 bis Januar 1904 praktizierte ich in einem Hospital zu Tokio, gleichzeitig nahm ich ein Jahr lang an einem praktischen ophthalmologischen Kurse in der Universität zu Tokio teil.

Vom April 1904 bis März 1905 studierte ich in Jena, dann besuchte ich die medizinische Fakultät zu München.